

Néovaisseaux myopiques

Recommandation de la Fédération France Macula

Pr Nicolas Leveziel

CHU de Poitiers



Néovaisseaux myopiques

Bilan initial
AV, Fond d'œil,
Clichés couleur
Angiographie à la fluorescéine (AF)
OCT
± Angiographie au vert d'indocyanine si doute diagnostique

CNV petite taille
Sujet jeune

CNV grande taille
Très exsudatif
Sujet âgé

Traitement en PRN

3 IVT puis PRN

Amélioration AV > 1 ligne
Disparition des métamorphopsies
Absence d'exsudation en OCT

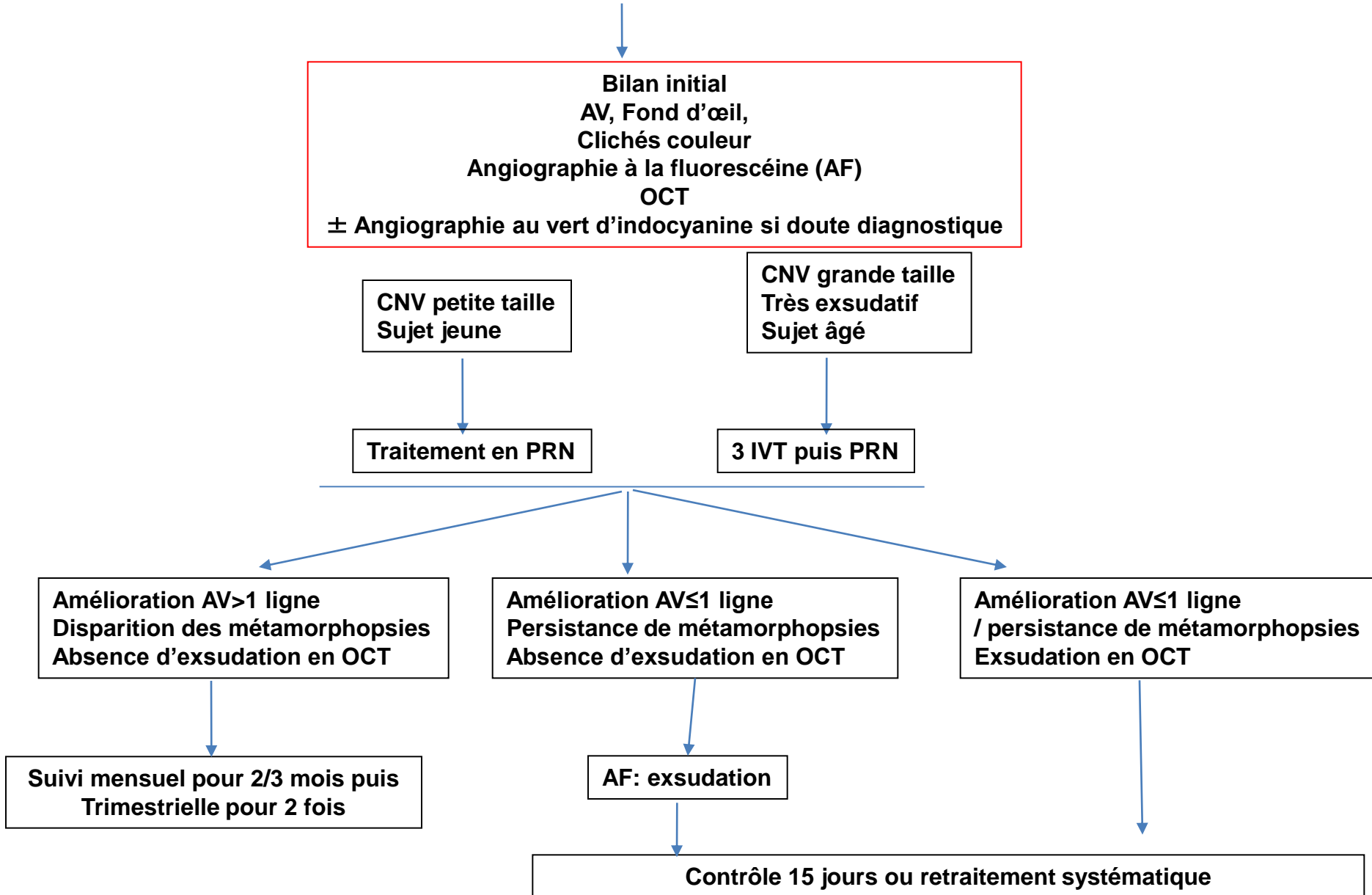
Suivi mensuel pour 2/3 mois puis
Trimestrielle pour 2 fois

Amélioration AV ≤ 1 ligne
Persistance de métamorphopsies
Absence d'exsudation en OCT

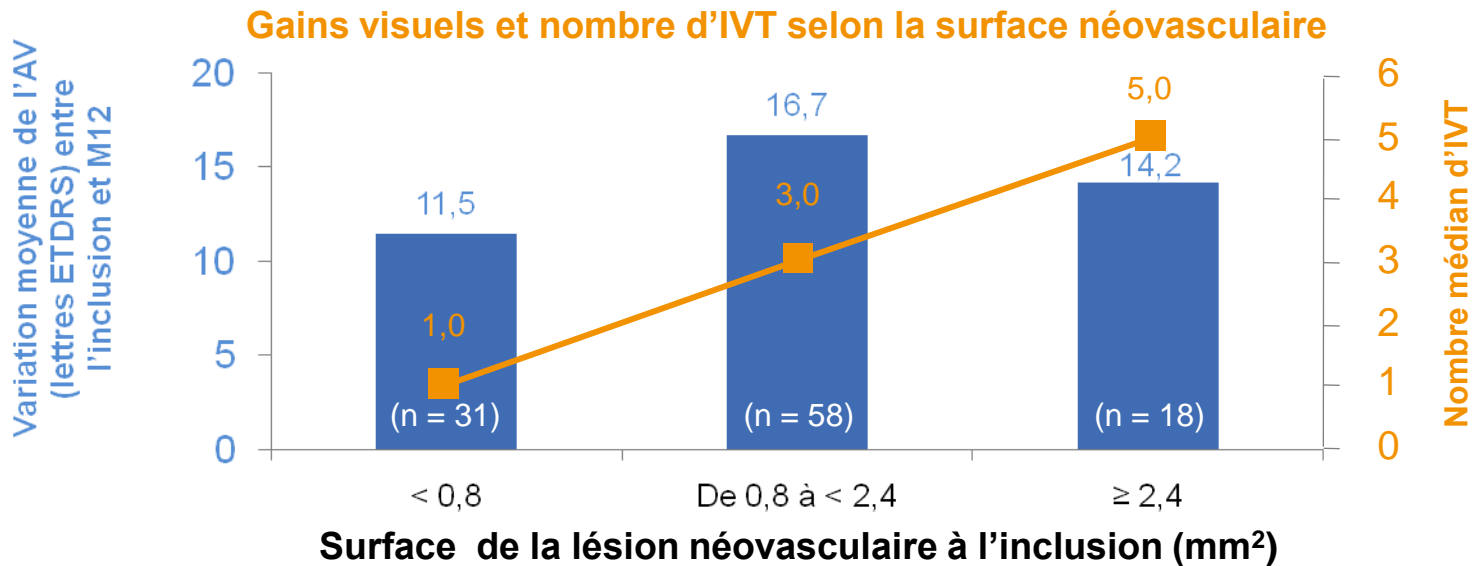
AF: exsudation

Contrôle 15 jours ou retraitement systématique

Amélioration AV ≤ 1 ligne
/ persistance de métamorphopsies
Exsudation en OCT



Traitement des néovaisseaux myopiques par ranibizumab : analyse de sous-groupe dans l'étude RADIANCE



AV à l'inclusion (lettres) 62,2 53,5 49,4

→ Le nombre d'IVT semble plus important pour les patients atteints d'une lésion néovasculaire plus étendue

En pratique : une injection unique initiale

Dans le cadre de la baisse visuelle due à une NVC secondaire à une myopie forte, le traitement sera initié avec une injection unique.

Si au cours d'un contrôle, des signes d'activité de la maladie sont constatés, comme par exemple une diminution de l'acuité visuelle et/ou des signes d'activité de la lésion, il est recommandé de traiter à nouveau.

La surveillance de l'activité de la maladie peut comprendre un examen clinique, une tomographie à cohérence optique ou une angiographie à la fluorescéine.

Bien que de nombreux patients puissent ne nécessiter qu'une ou deux injections au cours de la première année, un traitement plus fréquent peut être nécessaire chez certains patients. Ainsi, une surveillance est recommandée tous les mois au cours des 2 premiers mois de traitement et au moins 1 fois tous les 3 mois par la suite au cours de la première année. Après la première année, la fréquence des contrôles doit être déterminée par l'ophtalmologue traitant.

L'intervalle entre deux doses ne doit pas être inférieur à 1 mois.

Remerciements

Magdalena Quaranta

Eric Souied

Salomon Yves Cohen

Franck Lalloum

Et autres membres de la FFM

Néovaisseaux myopiques

Recommandation de la Fédération France Macula

Pr Nicolas Leveziel

CHU de Poitiers

